山本組合総合病院
整形外科
診療部長
佐藤　毅

脊椎圧迫骨折について

脊椎（せきつい）圧迫骨折とは、背骨の椎体と呼ばれる部分に起こる骨折で、椎体の高さが低くなるように骨折することから、〝骨がつぶれた〟と表現されることもあります。高い所からの転落や転倒などの強い力が加わり、正常な骨に生じる〝外傷性圧迫骨折〟と、骨粗鬆症（こつそしょうしょう）【骨が弱くなり骨折しやすくなる病気】などが基盤にあり、比較的弱い力でも骨折が生じてしまう〝病的圧迫骨折〟に分けられます。今日は、骨粗鬆症が原因で起こる〝圧迫骨折〟についてお話したいと思います。

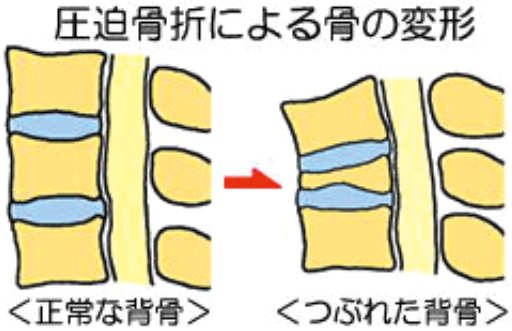

●原因：〝圧迫骨折〟は骨粗鬆症のある高齢者に起こる病気（ケガ）です。ちょっと尻餅をついたとか軽く転倒したなどの小さな外力がきっかけのこともありますが、重いものを持ち上げたり、農作業をやっただけで骨折することもあります。さらに骨が弱くなっている人では、全く思い当たるきっかけがないこともあります（非外傷性骨折と言います）。

●症状：背中や腰の痛みを訴えますが、時に脇腹の痛みを訴える方がいます。このような痛みは、黙って寝ている時にはなく、寝起き、立ち座り、寝返りなどの動作により生じるのが一般的です。

●診断：前述の症状に加え、背骨を叩いたときに痛みが響きます。レントゲンでは、非外傷性骨折の場合や既に多くの椎体に変形のあるような場合は、どこが骨折したのかわからないことがあります。そのような場合はＭＲＩという特殊な検査をすることで、新しい骨の変化をとらえることができます。

●治療：安静治療が基本となります。動けないくらい痛みが強い場合は、入院での加療が必要となる方もいます。痛みに対して、痛み止めの薬を使用したり、湿布を貼ったりします。また、固めのコルセットを装着して、背骨の安定と負担の軽減を図ります。しかしながら、根本的な痛みの改善には、骨が固まる必要があるので、ある程度時間が必要です。骨が十分固まることができなかった場合や、つぶれ方が強くなってしまうと痛みが残る場合があります。その

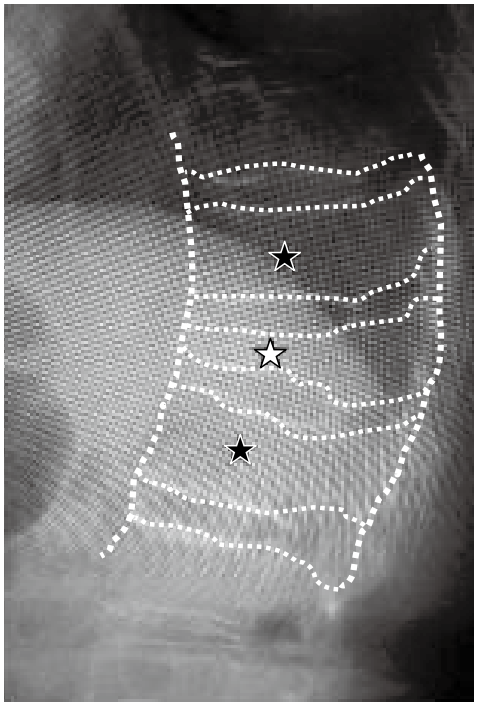

背骨のレントゲン写真
正常な背骨（★印）に対して、圧迫骨折が生じた背骨（☆印）は高さが低くなっています。